



Docteur Marie-Caroline TRONE

Ophthalmologiste Praticien Hospitalier
CHU Saint-Étienne – France

Mots clés

Syndrome Sec Oculaire (SSO) – Sécheresse oculaire - Surface Oculaire -
Dysfonctionnement des Glandes de Meibomius (DGM) - Film Lacrymal -
OSDI - LacyrDiag® - Meibographie – C.Stim® - Lumière Intense Pulsée –
Intense Pulsed Light (I.P.L.) – TFOS-DEW II

Résumé

Prise en charge, du diagnostic au traitement, d'un patient atteint de **Syndrome Sec Oculaire (SSO)** de type évaporatif avec un **Dysfonctionnement des Glandes de Meibomius (DGM) modéré** aggravé avec le travail prolongé sur ordinateur. Un diagnostic complet a été réalisé à travers un examen clinique et des examens avec **LacyrDiag®**. Un traitement de **Lumière Intense Pulsée** a été initié sur ce patient il y a 1 an, un re-traitement avec **I.P.L. C.Stim®** est initié. Après 3 mois, **disparition des gênes ressenties quotidiennement et amélioration du DGM avec une meilleure expression et qualité du meibum.**

1

Examen
clinique

2

Examen
LacyrDiag®

3

Prise en
charge initiale

4

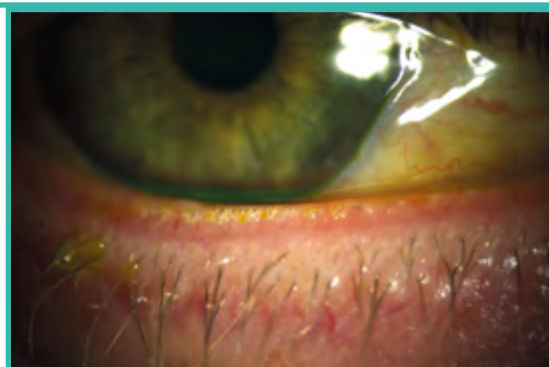
Traitement
I.P.L. C.Stim®

5

Résultats
à 3 mois

Anamnèse

- Patient de 29 ans
- Clerc de notaire
- DGM connu et traité depuis 3 ans
- Traitement symptomatique au long cours : soins de paupières et larmes
- Traitement I.P.L. il y a un an avec un bon résultat fonctionnel
- Re-consulte pour récurrence depuis quelques semaines malgré le traitement symptomatique bien conduit : yeux rouges et picotements le matin au réveil et en fin de journée.



1 Examen clinique

Interrogatoire :

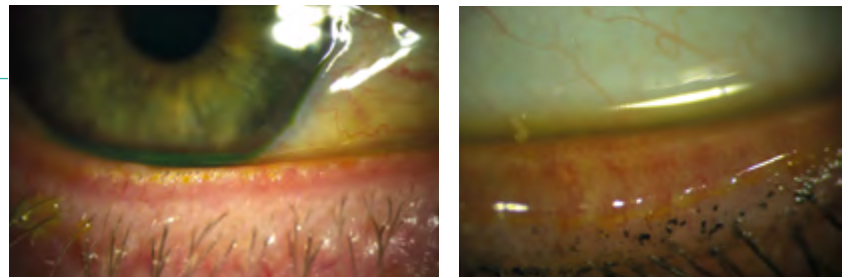
- facteurs de risque de SSO récent ? NON
- OSDI = 25

Examen ophtalmologique :

OD		OG
8 mmHg	PIO	9 mmHg
10/10 Pa 2 -0,75 (-0,50 à 180°)	AV	10/10 Pa2 -1,25
Claire Quelques points de KPS en inférieur	Cornée	Claire Quelques points de KPS en inférieur

Examen à la lampe à fente :

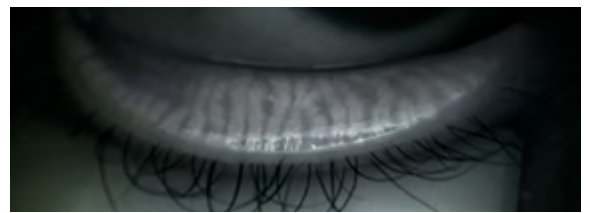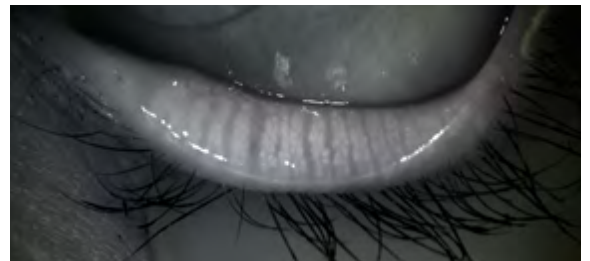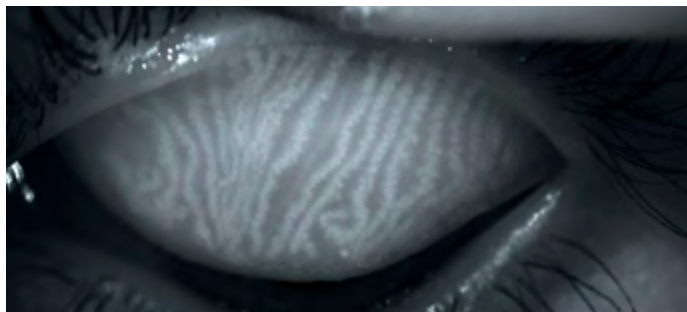
DGM modéré avec quelques orifices de glandes bouchées, meibum épais avec quelques dépôts, larmes mousseuses



2 Analyse de la surface oculaire par Lacrydiag®

Meibographie :

- Glandes de Meibomius légèrement dilatées
- Atrophie de quelques glandes de Meibomius



Diagnostic

Récidive/aggravation d'un **Dysfonctionnement des Glandes de Meibomius (DGM) de stade modéré**, responsable d'un **Syndrome Sec Oculaire (SSO) de type évaporatif**

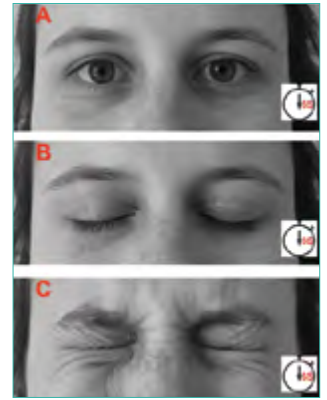3 Prise en charge initiale

Poursuite du traitement symptomatique :

- Instillation pluriquotidienne de larmes artificielles sans conservateur
- Soins des paupières (*chauffage, massage et nettoyage*)
- Rééducation du clignement

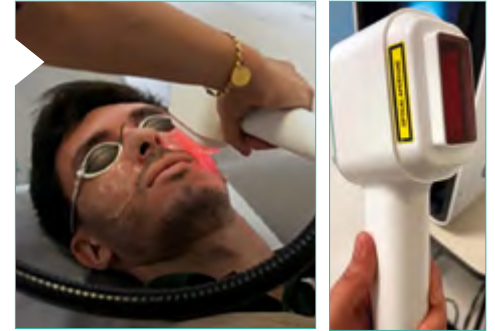Rôle des facteurs environnementaux :

éviter la climatisation, conditions de couchage (pas de chauffage excessif dans la chambre, humidificateur), éviter le tabagisme passif...

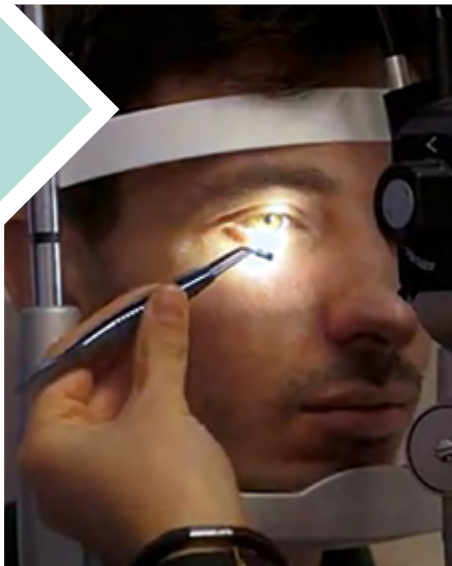

4 Protocole de traitement par I.P.L. C.Stim®

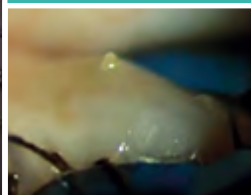- Protocole de traitement en 3 séances à J0, J15 et J45
- 4 tirs par séance et par côté à une fluence de 8J/cm²
- Lunettes de protection patient et médecin
- Expression du meibum à la pince après chaque séance



Zoom sur l'expression manuelle des glandes de Meibomius



- **A la fin de chaque séance**
- **À la lampe à fente, sous anesthésie locale** (1 goutte d'oxybuprocaine ou tétracaine)
- **Avec une pince spécifique, par pression douce du bord libre des paupières inférieures**
- **L'expression du meibum de chaque glande de meibomius est facilitée par la chaleur du traitement I.P.L.**



L'expression manuelle des glandes de Meibomius à l'aide d'une pince permet d'optimiser les résultats d'un traitement I.P.L.



Résultats à 3 mois

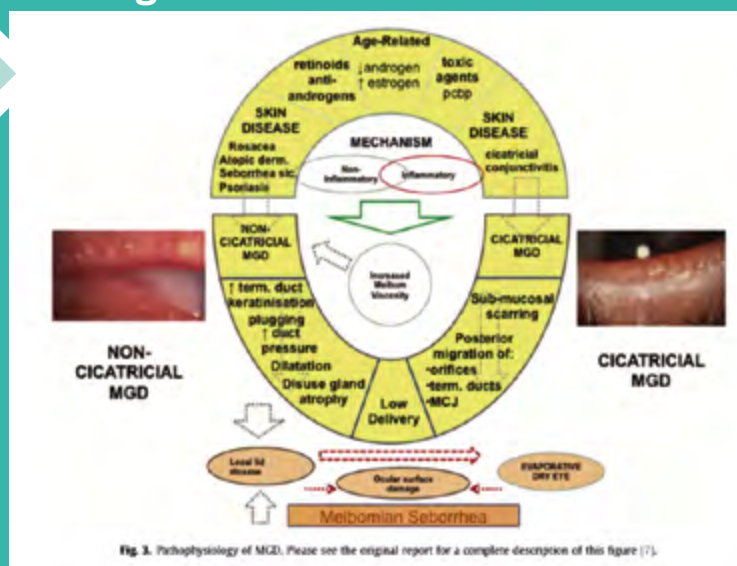
- Amélioration des signes fonctionnels : plus de gêne ressentie quotidiennement
- Amélioration du DGM : meilleure expression et qualité du meibum
- RDV à 1 an programmé avec re-traitement I.P.L. si nécessaire

Conclusion

- Le traitement I.P.L. peut être réitéré en fonction de l'évolution du DGM (toutes les années par exemple).
- L'expression manuelle du meibum à la pince après chaque séance d'I.P.L. permet d'optimiser les résultats du traitement.


Zoom sur le Dysfonctionnement des Glandes de Meibomius (DGM)

Etiologie du DGM




Classification du DGM

0



1



2



3



4



Bibliographie

1. Parasympathetic Innervation of the Meibomian Glands in Rats - Mark S. LeDoux et al. - Investigative Ophthalmology & Visual Science, October 2001, Vol. 42, No. 11
2. Characterization of the innervation of the meibomian glands in humans, rats and mice - Bründl, M. et al. Annals of Anatomy (2021), Vol. 233.
3. Neurotransmitter Influence on Human Meibomian Gland Epithelial Cells - Wendy R. Kam and David A. Sullivan - Investigative Ophthalmology & Visual Science, November 2011, Vol. 52, No. 12
4. The Dopaminergic Neuronal System Regulates the Inflammatory Status of Mouse Lacrimal Glands in Dry Eye Disease - Ji, Yong Woo et al. Investigative Ophthalmology & Visual Science (2021), Vol. 62.
5. TFOS DEWS II Tear Film Report - Willcox Mark et al. - The Ocular Surface, 2017, p 441 to 515
6. The neurobiology of the meibomian glands - Cox SM, Nichols JJ - Ocular Surface, July 2014
7. Multicenter Study of Intense Pulsed Light Therapy for Patients with Refractory Meibomian Gland Dysfunction - Reiko Arita, et al. - Cornea Volume 37, Number 12, December 2018
8. Rosacea: Molecular Mechanisms and Management of a Chronic Cutaneous Inflammatory Condition - Yu Ri Woo, et al. International Journal of Molecular Sciences, September 2016
9. Rosacea: Epidemiology, pathogenesis, and treatment - Barbara M. Rainer et al. - DERMATO-ENDOCRINOLOGY 2018, VOL. 9, NO. 1, e1361574 (10 pages)
10. Treatment of ocular rosacea - Edward Wladis et al. - Survey of Ophthalmology (2018), Vol.63.
11. Improved telangiectasia and reduced recurrence rate of rosacea after treatment with 540 nm-wavelength intense pulsed light: A prospective randomized controlled trial with a 2-year follow-up - Luo, Y. et al. - Experimental and Therapeutic Medicine (2020), Vol. 19.
12. Therapeutic Effect of Intense Pulsed Light on Ocular Demodicosis - Zhang, X., et al. - Current Eye Research 2019, Vol. 3.
13. Intense Pulsed Light Therapy for Patients with Meibomian Gland Dysfunction and Ocular Demodex Infestation - Cheng et al. - Current Medical Sciences (2019), Vol.39.
14. Long-term effects of intense pulsed light treatment on the ocular surface in patients with rosacea-associated meibomian gland dysfunction - Seo Kyoung Yul et al. - Contact Lens and Anterior Eye (2018), Vol. 41.
15. TFOS DEWS II Tear Film Report - Willcox Mark et al. - The Ocular Surface (2017), Vol.15.
16. Intense Pulsed Light for the Treatment of Dry Eye Owing to Meibomian Gland Dysfunction - Vigo, L. et al. - Journal of Visualized Experiment (2019), N°146.
17. Meibum Expressibility Improvement as a Therapeutic Target of Intense Pulsed Light Treatment in Meibomian Gland Dysfunction and Its Association with Tear Inflammatory Cytokines - Choi, M. et al. - Scientific Reports (2019), Vol.9.
18. TFOS DEWS II pain and sensation report - Belmonte Carlos, et al. - The Ocular Surface (2017), Vol.15.
19. Analysis of Cytokine Levels in Tears and Clinical Correlations After Intense Pulsed Light Treating Meibomian Gland Dysfunction - LIU, R et al. - American Journal of Ophthalmology (2017).
20. Effect of inflammation on lacrimal gland function - Driss Zoukhri - Experimental Eye Research, May 2006; 82(5): 885-898
21. Aqueous deficiency is a contributor to evaporation-related dry eye disease - Charles W. McMonnies - Eye and Vision (2020) 7:6.

L'analyseur de surface oculaire LacryDiag® est un appareil de diagnostic médical non-invasif de classe I, conçu par SBM SISTEMI pour QUANTEL MEDICAL et dont l'enregistrement du produit a été fait auprès du ministère de la santé italienne. L'I.P.L. C.Stim® est un dispositif médical de classe IIb, conçu par QUANTEL MEDICAL, et dont l'évaluation de conformité a été réalisée par l'organisme LNE/G-MED « CE 0459 ». Il est destiné aux professionnels de santé dans le cadre du traitement de la sécheresse oculaire. Pour le bon usage de ces produits, il est recommandé de suivre les indications et contre-indications détaillées dans la notice d'utilisation des produits. Document publicitaire à destination des professionnels de santé. Date de réalisation : DECEMBRE 2022 - XS_CLINICAL_CASE_04_CSTIM_221214